

## Introducing a New Device for Vestibular Assessment: A Review on Clinical Applications of Video Head Impulse Test

Marzieh Sharifian Alborzi<sup>1</sup>, Mahdi Panahian<sup>2\*</sup>, Moslem Shaabani<sup>3</sup>

1. MSc in Audiology, Departemant of Audiology, School of Rehabilitation, Shahid Beheshti University of Medical Sciences, Tehran, Iran
2. Student Research Committee. MSc Student in Audiology, Departemant of Audiology, School of Rehabilitation, Shahid Beheshti University of Medical Sciences, Tehran, Iran
3. PhD in Audiology, Departemant of Audiology, School of Rehabilitation, Shahid Beheshti University of Medical Sciences, Tehran, Iran

**Received: 2016. June.13    Revised: 2016. June.28    Accepted: 2016. July.04**

### Abstract

**Background And Aim:** Balance is a physiological function of the body. Balance maintenance is influenced by integration of sensory information from the vestibular, visual, and somatosensory systems. Among these systems, the vestibular system deserves attention, because about 50 percent of dizzy patients suffer from vestibular disorders. The vestibular system is responsible for the stability of images on the retina during the head movements. For this purpose, during head movements, eyes move with the same amplitude but oppositely. This function drives from vestibulo-ocular reflex (VOR). Vestibular disorders produce the deficit in VOR and lead to appearance of refixation movements in eyes that are observable by Video Head Impulse Test (VHIT). In the present article, we have reviewed clinical applications of the VHIT.

**Materials And Methods:** A total of 52 studies were obtained from Pubmed, ScienceDirect, Springer, and Elsevier databases, and then reviewed systemically in order to record clinical application of the VHIT reported.

**Conclusion:** VHIT is a new device for vestibular assessment, which can be used to evaluate semicircular canals, separately and accurately. Also, employing VHIT together with Caloric test, provides a supplementary test battery for evaluating lateral semicircular canal function. VHIT is an objective and sensitive test in the diagnosis of Peripheral vestibular disorders and leads to an improvement in differential diagnosis of peripheral vestibular system disorders from central vestibular system disorders.

**Keywords:** Balance; Vestibular; Video Head Impulse Test; Vestibulo Ocular Reflex; Vertigo; Dizziness

**Cite this article as:** Marzieh Sharifian Alborzi, Mahdi Panahian , Moslem Shaabani. Introducing a New Device for Vestibular Assessment: A Review on Clinical Applications of Video Head Impulse Test. J Rehab Med. 2017; 6(2): 206-215.

\*Corresponding author: Mahdi Panahian, Departemant of Audiology, Faculty of Rehabilitation, Shahid Beheshti University of Medical Sciences, Tehran, Iran.

Email : Aud.mahdi@yahoo.com

## معرفی ابزاری نوین در ارزیابی سیستم وستیبولار؛ مروری بر کاربردهای بالینی آزمون ویدئویی ایمپالس سر

مرضیه شریفیان البرزی<sup>۱</sup>، مهدی پناهیان<sup>۲\*</sup>، مسلم شعبانی<sup>۳</sup>

۱. مربی گروه شنوایی شناسی، دانشکده علوم توانبخشی، دانشگاه علوم پزشکی شهید بهشتی، تهران، ایران
۲. مرکز تحقیقات و فن آوری دانشجویان، دانشجوی کارشناسی ارشد شنوایی شناسی، گروه شنوایی شناسی، دانشکده علوم توانبخشی، دانشگاه علوم پزشکی شهید بهشتی، تهران، ایران
۳. دکترای تخصصی شنوایی شناسی، عضو کادر آموزشی گروه شنوایی شناسی، دانشکده علوم توانبخشی، دانشگاه علوم پزشکی شهید بهشتی، تهران، ایران

\* دریافت مقاله ۱۳۹۵/۰۳/۲۴ بازنگری مقاله ۱۳۹۵/۰۴/۰۸ پذیرش مقاله ۱۳۹۵/۰۴/۱۴ \*

### چکیده

#### مقدمه و اهداف

تعادل عملکردی فیزیولوژیک از جانب بدن است و حفظ آن با تعامل همزمان اطلاعات حسی سیستم‌های وستیبولار، بینایی و حس پیکری صورت می‌گیرد؛ از بین سه ورودی حسی تعادل، سیستم وستیبولار نیازمند توجه ویژه‌ای در ارزیابی‌ها و پژوهش‌های بالینی است؛ چرا که حدود ۵۰ درصد از بیماران مبتلا به گیجی و منگی، از اختلالات سیستم وستیبولار رنج می‌برند. سیستم وستیبولار در حین حرکات سر مسئول ثبات تصاویر بر روی چشم‌ها می‌باشد. بدین منظور در حین حرکت سر، چشم‌ها در جهت عکس حرکت سر ولی با دامنه‌ای نسبتاً مشابه، به حرکت وا داشته می‌شوند که این حرکت جبرانی، ناشی از رفلکس دهلیزی-چشمی (VOR) است. اختلالات وستیبولار با ایجاد نقص در VOR، موجب بروز حرکات اصلاحی چشم می‌شوند که در آزمایش ویدئویی ایمپالس سر (VHIT) قابل ردیابی است. در مطالعه حاضر مروری کاربردهای بالینی VHIT مورد بررسی قرار گرفته است.

#### مواد و روش‌ها

به منظور بررسی مروری کاربردهای بالینی VHIT، ۵۲ مرجع در پایگاه‌های اطلاعاتی Science Direct, Springer, Elsevier, Pubmed مورد بازنگری سیستماتیک قرار گرفت.

#### نتیجه‌گیری

VHIT ابزاری نوین در ارزیابی سیستم وستیبولار است و با استفاده از آن، هر مجرای نیم دایره به صورت مجزا و با دقت قابل ارزیابی است. به کارگیری این آزمون در کنار آزمون کالریک، یک مجموعه آزمون تکمیلی را به منظور بررسی عملکرد مجرای نیم دایره افقی فراهم می‌سازد. VHIT آزمونی عینی و حساس در تشخیص اختلالات وستیبولار محیطی است و منجر به بهبود تشخیص افتراقی این اختلالات وستیبولار مرکزی می‌گردد.

#### واژه‌های کلیدی

تعادل؛ سیستم وستیبولار؛ آزمون ویدئویی ایمپالس سر؛ رفلکس دهلیزی-چشمی؛ سرگیجه؛ Dizziness

\* آدرس نویسنده مسئول: مهدی پناهیان، ایران، تهران، دانشگاه علوم پزشکی شهید بهشتی، دانشکده علوم توانبخشی، گروه شنوایی شناسی،

آدرس الکترونیکی: Aud.mahdi@yahoo.com

## مقدمه و اهداف

تعادل عملکردی فیزیولوژیک از جانب بدن است که در وضعیت‌های ایستا<sup>۱</sup> و پویا<sup>۲</sup> به منظور جلوگیری از افتادن و به زمین خوردن افراد با اهمیت می‌باشد.<sup>[۱]</sup> حفظ تعادل در انسان با تعامل همزمان اطلاعات حسی سیستم‌های وستیبولار، بینایی و حس پیکری صورت می‌گیرد و هر گونه ناهماهنگی در بین اطلاعات حسی این سه سیستم منجر به اختلال تعادل فرد می‌گردد<sup>[۲]</sup> که می‌تواند تأثیراتی منفی بر انجام وظایف و فعالیت‌های روزمره در هر رده‌ی سنی داشته باشد.<sup>[۳]</sup> به همین دلیل ارزیابی تعادل از اهمیت ویژه‌ای در بیماران مبتلا به اختلالات نورولوژیک برخوردار است.<sup>[۴]</sup> از بین سه ورودی حسی تعادل، سیستم وستیبولار نیازمند توجه ویژه‌ای در ارزیابی‌ها و پژوهش‌های بالینی است؛ چرا که حدود ۵۰ درصد از بیماران مبتلا به گیجی و منگی، از اختلالات سیستم وستیبولار رنج می‌برند.<sup>[۲]</sup> سیستم وستیبولار در شرایط ایستا و پویا با پردازش اطلاعات جهت‌یابی به حفظ تعادل کمک می‌کند و اختلال عملکرد این سیستم با مختل کردن تعادل، منجر به افزایش خطر افتادن و زمین خوردن افراد می‌گردد.<sup>[۵]</sup>

سیستم وستیبولار هنجار در انسان قادر است حرکات سر در هر سه راستای فضایی را به خوبی بازنمایی نماید<sup>[۶]</sup> و حدت بینایی مناسب را در حین انجام این حرکات فراهم کند.<sup>[۷]</sup> به منظور فراهم شدن حدت بینایی مناسب در حین حرکت سر، چشم‌ها در جهت عکس حرکت سر ولی با دامنه‌ای نسبتاً مشابه، به حرکت واداشته می‌شوند که این حرکت جبرانی، ناشی از رفلکسی به نام رفلکس دهلیزی-چشمی (VOR<sup>۳</sup>) می‌باشد.<sup>[۸]</sup> پژوهش‌های بالینی حاکی از آن است که اگر سیستم وستیبولار محیطی به‌ویژه مجاری نیم-دایره و یا الیاف عصبی‌آوران آنها دچار اختلال عملکرد باشند، این حرکات جبرانی چشم‌ها به خوبی رخ نمی‌دهد و دچار کاستی می‌شود. برای جبران این نقص و تأمین حداقل حدت بینایی مناسب، سیستم عصبی مرکزی وارد عمل شده و حرکات چشمی ساکادیک را جایگزین رفلکس دهلیزی-چشمی می‌کند. این ساکادها را ساکادهای اصلاحی می‌نامند. ساکادهای اصلاحی به دو گروه آشکار و پنهان تقسیم می‌شوند. ساکادهای اصلاحی آشکار، بعد از پایان یافتن حرکت سر رخ می‌دهد، در حالی که ساکادهای اصلاحی پنهان، در حین حرکت سر رخ داده و چشم را بر روی هدف بینایی مورد نظر ثابت می‌بخشد. برای ارزیابی ساکادهای اصلاحی، آزمایش ایمپالس سر معرفی شده است.<sup>[۹-۱۱]</sup> در این آزمون که در راستای هر یک از ۶ مجاری نیم دایره صورت می‌گیرد، بیمار نگاهش را متمرکز بر یک هدف مرکزی در روبروی خود نگه می‌دارد، سپس آزمایشگر سر بیمار را به صورت ناگهانی و سریع (با سرعتی بیش از ۱۵۰ درجه بر ثانیه) و به میزان ۱۰ تا ۲۰ درجه در هر راستا می‌چرخاند.<sup>[۱۰]</sup> آزمایش ایمپالس سر (HIT<sup>۴</sup>)، اولین بار توسط HALMAGYI و CURTHOYS (۱۹۸۸) و با عنوان آزمون بالینی ایمپالس سر (BHIT<sup>۵</sup>) شناخته شد<sup>[۱۲]</sup>؛ در این نوع آزمون ایمپالس سر، از ابزار تشخیصی خاصی برای ثبت حرکات چشم استفاده نمی‌شود و تشخیص ناهنجاری تنها با مشاهده ظاهری حرکات چشم صورت می‌گیرد. از BHIT به عنوان یک آزمون کیفی، استفاده‌های گسترده‌ای شده است؛ اما این آزمون محدودیت‌های بزرگی دارد؛ از جمله اینکه اندازه‌گیری قابل مشاهده بهره VOR و ساکادهای اصلاحی وجود ندارد، شتاب و سرعت مورد استفاده ایمپالس‌ها توسط آزمایشگرهای مختلف، متفاوت است و اینکه در بیماران مبتلا به اختلال وستیبولار محیطی ساکادهای پنهان قابل تشخیص نیستند.<sup>[۱۳]</sup> در حال حاضر به منظور رفع تمام این محدودیت‌ها از آزمون ویدئویی ایمپالس سر (VHIT<sup>۶</sup>) در ارزیابی‌های کلینیکال استفاده می‌شود.<sup>[۱۴، ۱۵]</sup> در این آزمون از یک دوربین ویدئویی مادون قرمز که روبروی فرد قرار داده می‌شود و یک نرم‌افزار پیشرفته، برای ثبت و اندازه‌گیری حرکات چشم استفاده می‌شود.<sup>[۱۳، ۱۴]</sup> اولین نتایج VHIT در سال ۲۰۰۵، توسط ULMER و CHAYS بر روی تعدادی فرد هنجار در شهر پاریس گزارش شد. این دو محقق به این نتیجه رسیدند که حرکات چشمی ثبت شده توسط ویدئو، به راحتی آنالیز می‌گردد و اختلال هر یک از مجاری نیم دایره به دقت کمیت‌گذاری می‌شود.<sup>[۱۶]</sup> در ادامه‌ی مطالعات بر روی این آزمون، MACDOUGALL (۲۰۱۳) نشان داد که VHIT ابزار نوینی برای ارزیابی اختلال عملکرد مجاری نیم دایره در افراد مبتلا به اختلال وستیبولار است.<sup>[۱۷]</sup> VHIT روش جدیدی برای ثبت حرکات چشم و سر است و از طریق آن می‌توان کاهش بهره VOR و هر دو نوع ساکادهای اصلاحی (آشکار و پنهان) را به صورت کمی و با استفاده از نرم‌افزار ویژه آنالیز کرد.<sup>[۱۸]</sup> تصویر ۱ نتیجه آزمون VHIT در یک فرد مبتلا به اختلال وستیبولار محیطی سمت چپ را نشان می‌دهد. بر این

<sup>1</sup> Static

<sup>2</sup> Dynamic

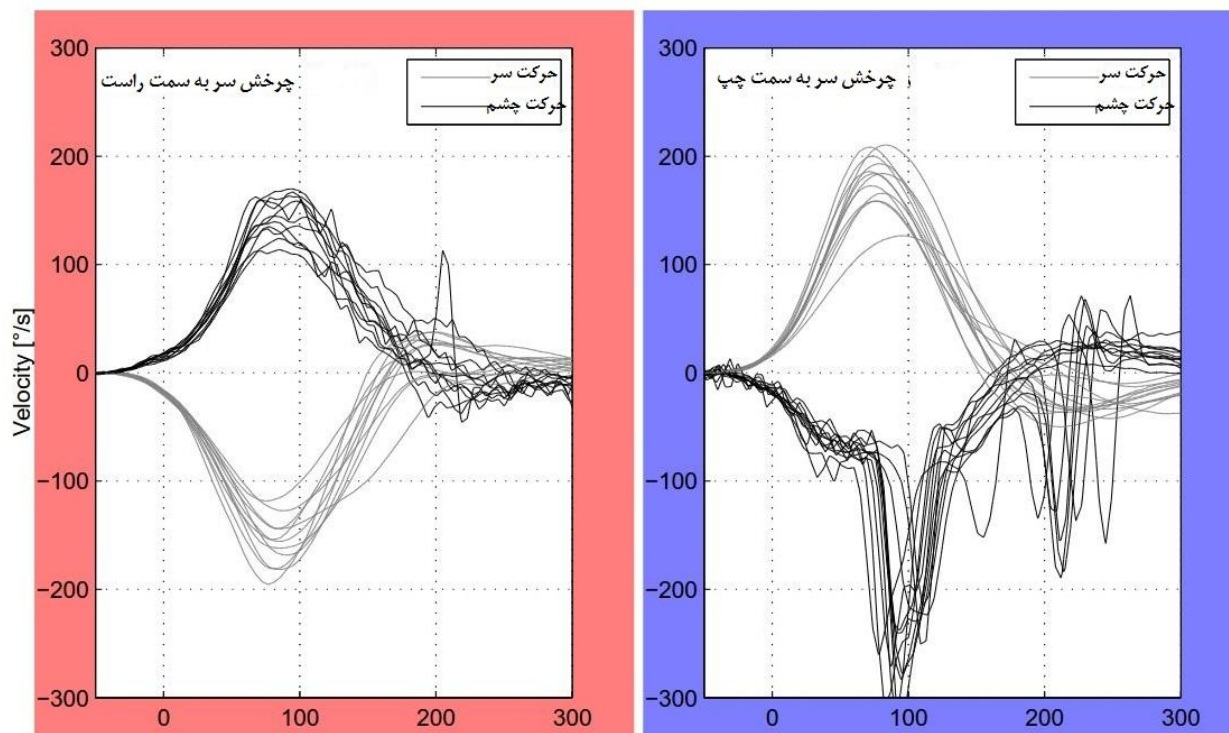
<sup>3</sup> Vestibulo Ocular Reflex

<sup>4</sup> Head Impulse Test

<sup>5</sup> Bedside head impulse test

<sup>6</sup> Video Head Impulse Test

اساس و بر طبق پژوهش‌های صورت گرفته در این زمینه، VHIT نسبت به BHIT حساسیت و ویژگی بالاتری را در ارزیابی اختلالات وستیبولار دارا می‌باشد که ارجحیت استفاده از این نوع آزمون ایمپالس سر را به اثبات می‌رساند.<sup>[۱۹]</sup> در مطالعه حاضر مروری کاربردهای بالینی VHIT و نقش این آزمون در ارزیابی سیستم وستیبولار مورد بررسی قرار گرفته است.



تصویر ۱. نتیجه آزمون VHIT در یک فرد مبتلا به اختلال وستیبولار محیطی

**سمت چپ:** همان‌طور که مشاهده می‌شود، در چرخش‌های سر به سمت چپ، ساکادهای اصلاحی چشمی رخ داده است، اما در چرخش‌های سر به سمت راست به دلیل نبود ضایعه در این سمت، هیچ ساکاد اصلاحی رخ نداده است.

### مواد و روش‌ها

به منظور جمع‌آوری داده‌های مطالعه حاضر در مجموع ۵۲ مرجع (۵۰ مقاله، ۱ کتاب و ۱ پایان‌نامه) در پایگاه‌های اطلاعاتی Pubmed, Elsevier, Springer, Science Direct مورد بازنگری سیستماتیک قرار گرفت. سپس از مقالات مطالعه شده تعدادی از آنها با توجه به هدف پژوهش در ۴ گروه اصلی کاربردهای بالینی VHIT دسته‌بندی شد: در گروه اول مقالاتی قرار گرفت که نویسندگان در رابطه با خصوصیات VHIT در ارزیابی مجاری نیم دایره وستیبولار بحث کرده بودند. در گروه دوم، مقالات مرتبط با محدوده فرکانس تحریکی VHIT قرار گرفت. در گروه سوم مقالاتی که در رابطه با حساسیت VHIT در اختلالات وستیبولار محیطی بودند؛ و در نهایت در گروه چهارم، مقالات مرتبط با تمییز اختلالات وستیبولار بر اساس محیطی یا مرکزی بودن با استفاده از VHIT، قرار گرفت. نتایج تمام این مقالات به تفصیل در قسمت یافته‌ها شرح داده خواهد شد.

### یافته‌ها

VHIT آزمونی نوین در ارزیابی اختلالات وستیبولار به شمار می‌رود و اولین کاربرد این آزمون در سال ۲۰۰۵ و بر روی افراد هنجار بوده است؛ اما پس از آن، این آزمون در راستای اهداف مختلف مورد ارزیابی قرار گرفته است و نتایج اثربخش استفاده از این آزمون در مطالعات مختلف،

لزوم کاربرد این آزمون در ارزیابی های وستیبولار را به اثبات رسانده است. در ذیل به ویژگی های بارز VHIT و کاربردهای اصلی این آزمایش اشاره می شود.

### ۱) غربالگری و ارزیابی مجزای هر ۶ مجزای نیم دایره و VOR ناشی از آنها

ضعف اصلی محرک های حرارتی و چرخشی در ارزیابی های فعلی سیستم وستیبولار محیطی (ENG<sup>۷</sup> و VNG<sup>۸</sup>)، محدود بودن آنها به تحریک مجزای نیم دایره ای افقی و در نتیجه اعصاب وستیبولار فوقانی است.<sup>[۳۲]</sup> در صورتی که به کمک VHIT می توان هر مجزای نیم دایره را به طور کمی و با دقت ارزیابی کرد.<sup>[۳۳، ۳۴]</sup> در واقع خصوصیت بارز VHIT نسبت به دیگر ابزارهای ارزیابی کننده عملکرد مجزای نیم دایره افقی این است که علاوه بر تشخیص اختلالات مجزای افقی، قادر به تشخیص اختلالات مجزای عمودی هم می باشد.<sup>[۸]</sup> VHIT اختلالات مجزای وستیبولار را در هر ۶ مجزای نیم دایره در پاسخ به چرخش غیرفعال<sup>۹</sup> سر در کمتر از ۵ دقیقه ارزیابی می کند.<sup>[۳۵]</sup> چرخش های عمودی سر (به منظور ارزیابی مجزای نیم دایره عمودی) به همراه چرخش های افقی سر (به منظور ارزیابی مجزای نیم دایره افقی) یک مجموعه کامل از ارزیابی سطح مجزای نیم دایره را تشکیل می دهد که می تواند در بیماران دارای سرگیجه یا دیگر اختلالات وستیبولار با اهمیت باشد.<sup>[۳۶]</sup>

### ۲) ارزیابی مجزای نیم دایره با محرکی فیزیولوژیک و در محدوده فرکانس بالای عملکرد سیستم وستیبولار

عملکرد سیستم وستیبولار به ویژه عملکرد مجزای نیم دایره افقی از طریق محدوده فرکانسی وسیعی قابل ارزیابی است.<sup>[۳۷]</sup> همچنین ثابت شده است که انجام آزمون های وستیبولار با محدوده فرکانس عملکردی مختلف، درک عمیق تری از عملکرد VOR ایجاد می کند و در تشخیص ضایعات پلی-مخچه ای مفید هستند.<sup>[۳۸، ۳۹]</sup> با این حال اغلب دستگاه های تشخیصی مورد استفاده در ارزیابی های بالینی وستیبولار، محدوده عملکردی فرکانس پایینی دارند.<sup>[۳۰]</sup>

در بین مجموعه ارزیابی های وستیبولار، آزمایش کالریک پرکاربردترین ابزار بالینی برای تشخیص "ضعف عملکرد وستیبولار محیطی" و جهت آن می باشد.<sup>[۳۱-۳۳]</sup> نتیجه این آزمون در اختلالات وستیبولار مرکزی غالباً منفی است؛ در مطالعه KREMMYDA (۲۰۱۲)، ۱۰۰٪ افراد مبتلا به اختلال آتاکسی مخچه ای در آزمون کالریک پاسخ منفی داشتند.<sup>[۳۶]</sup> پاسخ کالریک عمدتاً ناشی از مجزای نیم دایره ای افقی می باشد.<sup>[۳۱-۳۳]</sup> و تحریکی غیرفیزیولوژیک و فرکانس پایین (تا ۰/۰۰۳ هرتز<sup>[۳۴]</sup>) محسوب می شود.<sup>[۳۵]</sup> از سوی دیگر VHIT هم که آزمونی با اهمیت در ارزیابی ضعف عملکرد وستیبولار محیطی محسوب می شود<sup>[۳۱]</sup>، محرکی فیزیولوژیک و فرکانس بالا (تا ۵ هرتز) فراهم می کند.<sup>[۳۴]</sup> که توانایی بررسی هر ۶ مجزای نیم دایره را دارد.<sup>[۱۷]</sup> قابل ذکر است که تنها مجزای نیم دایره ای که با هر دو آزمون ایمپالس سر و آزمون کالریک به صورت مجزا قابل ارزیابی است، مجزای نیم دایره افقی می باشد، اما همان طور که ذکر شد تحریک های ایجاد شده توسط این دو آزمایش، فرکانس های عملکردی متفاوتی از یکدیگر دارند.<sup>[۱۶]</sup> در واقع اگر در فردی عملکرد VOR مختل شده باشد، در آزمون VHIT چشم ها همراه با چرخش سر حرکت می کنند و بیمار ساکادی اصلاحی را در فرکانس عملکردی بالا ایجاد می کند؛ در حالی که با استفاده از آزمون کالریک، نقص VOR افقی زاویه ای در فرکانس عملکردی پایین قابل ارزیابی می باشد.<sup>[۳۶، ۳۷]</sup> نتایج چندین مطالعه نشان داده است که VHIT یک آزمون کاربردی مفید در بین مجموعه آزمون های وستیبولار است و با استفاده آن و آزمون کالریک می توان اطلاعات تکمیلی ارزشمندی از بیماران مبتلا به اختلال وستیبولار ارائه نمود.<sup>[۳۷]</sup> در مطالعه ای که YOO و همکارانش (۲۰۱۵) انجام دادند، ۳۶ فرد مبتلا به اختلال منیر و ۲۳ فرد مبتلا به اختلال نوریت وستیبولار<sup>۱۰</sup> را با استفاده از آزمون های VHIT و کالریک مورد ارزیابی قرار دادند. نتایج پژوهش این محققین نشان داد که در ۱۰۰٪ بیماران مبتلا به نوریت وستیبولار و در ۴۲٪ بیماران منیری ناهنجار است، این در حالی بود که VHIT در ۸۷٪ بیماران مبتلا به نوریت وستیبولار و تنها در ۸٪ بیماران منیری ناهنجار نشان داده شد. در واقع عملکرد ناهنجار فرکانس بالای مجزای نیم دایره افقی در اختلال منیر که توسط VHIT نشان داده شد، در این مطالعه نسبت پایینی بود (۸٪)؛ و این موضوع بیان کننده این مطلب است که عملکرد فرکانس بالای وستیبولار در بیماران منیری آسیب جدی نمی بیند، اما در اختلال نوریت وستیبولار پاسخ هر دو آزمون کالریک و VHIT به صورت قابل توجهی نسبت به اختلال منیر بالاتر بود که این پاسخ های ناهنجار همبستگی آماری مستقیمی با یکدیگر داشتند (به ترتیب میزان

<sup>7</sup> Electro Nystagmo Graphy

<sup>8</sup> Video Nystagmo Graphy

<sup>9</sup> passive = چرخش های انجام شده توسط آزمایشگر و نه خود بیمار

<sup>10</sup> Neuritis Vestibular

اختلال ۱۰۰٪ و ۸۷٪ در آزمون کالریک و VHIT). این موضوع بیانگر آن است که در اختلال نوریت وستیبولار عملکرد هر دو فرکانس بالا و پایین مجرای نیم دایره افقی دچار اختلال می شود. بنابر این با استفاده از دو آزمون کالریک و VHIT به ترتیب نقص فرکانس عملکردی پایین و بالای سیستم وستیبولار قابل ردیابی است.<sup>[۳۸]</sup> همچنین GRAVIE در سال ۲۰۱۵، ۲۲ بیمار مبتلا به اختلال منیر را مورد ارزیابی قرار داد که نتایج این پژوهش، اختلاف قابل ملاحظه‌ای را در پاسخ‌های به‌دست آمده از دو آزمون کالریک و VHIT نشان داد. در آزمون کالریک اغلب پاسخ‌ها کوچک یا غایب بودند، در حالی که در آزمون VHIT پاسخ‌ها در محدوده هنجار بودند. این نتایج نیز با تشابه به نتایج مطالعه YOO حاکی از آن است که اختلال منیر، عملکرد مجرای نیم‌دایره افقی را در فرکانس پایین درگیر می کند که با استفاده از VHIT قابل ثبت می باشد.<sup>[۳۹]</sup> با توجه به چنین گزارشاتی می‌توان این‌چنین استنباط کرد که آزمون‌های کالریک و VHIT، فرکانس‌های مختلف حرکت سر را ارزیابی می‌کنند و اطلاعاتی تکمیلی در رابطه با عملکرد مجرای نیم دایره افقی را ارائه می‌دهند.<sup>[۳۸]</sup> در واقع، اطلاعات آزمون‌های کالریک و VHIT جایگزین یکدیگر نیستند و هر آزمون اطلاعات منحصر به فردی در رابطه با صحت عملکرد مجرای نیم دایره افقی در نقاط مختلفی از طیف فرکانسی فراهم می‌کند.<sup>[۴۰]</sup> در نتیجه VHIT نمی‌تواند جایگزینی برای آزمون کالریک باشد، اما این دو آزمون می‌توانند تکمیل‌کننده یکدیگر باشند.<sup>[۸]</sup>

### ۳) حساسیت بالا در تشخیص ضایعات وستیبولار محیطی

VHIT آزمونی حساس و ارزشمند در ارزیابی اختلالات وستیبولار محیطی به شمار می‌آید.<sup>[۳۸]</sup> و این توانایی را به آزمایشگر می دهد تا تشخیص کلینیکی صحیحی انجام دهد و مشخص شود که آیا تمام عصب وستیبولار درگیر شده است یا اینکه تنها انشعابات آن درگیر شده است؛ برای مثال نوریت وستیبولار می تواند به شاخه فوقانی عصب وستیبولار آسیب رساند و نتایج VHIT در راستای مجرای نیم دایره افقی و قدامی مثبت شود، یا اینکه این اختلال می تواند به شاخه تحتانی عصب وستیبولار آسیب رساند و نتایج VHIT در راستای مجرای نیم دایره خلفی مثبت شود؛ این ضایعه نیز می تواند به هر دو شاخه عصب وستیبولار آسیب رساند و نتایج آزمون در راستای تمام مجاری در سمت درگیر مثبت شود.<sup>[۱۵]</sup> بر طبق مطالعات، آزمون ایمپالس سر برای تشخیص اختلال وستیبولار محیطی یک‌طرفه شدید به ویژه در بیماران با سرگیجه و عدم تعادل، حساسیت و ویژگی بالایی دارد.<sup>[۴۰، ۳۹]</sup> در ادامه نتایج مطالعاتی که با استفاده از VHIT در اختلالات محیطی صورت پذیرفته، مورد بحث قرار می گیرد. BATUECAS و همکارانش در سال ۲۰۱۵، ۵۰ بیمار مبتلا به تومور شوانوم دهلیزی<sup>۱۱</sup> را با استفاده از VHIT قبل از جراحی تومور مورد ارزیابی قرار دادند. نتایج پژوهش آنها نشان داد که در ۹۰٪ بیماران (۴۵ نفر) VHIT ناهنجار است. در سمت آسیب دیده این بیماران میانگین بهره VOR افقی در ۵۴٪ بیماران ناهنجار به‌دست آمد. همچنین ساکاد پوشیده در ۷۴٪ و ساکاد آشکار در ۵۲٪ بیماران مشاهده شد. این محققین از این پژوهش نتیجه گرفتند که VHIT ابزاری مفید برای ارزیابی سیستم وستیبولار در بیماران مبتلا به تومور شوانوم دهلیزی قبل از جراحی است و این آزمون می‌بایست در ارزیابی‌های کلینیکال این بیماران گنجانده شود.<sup>[۴۲]</sup> Blodow (۲۰۱۳) با ارزیابی انواعی از اختلالات وستیبولار محیطی مشاهده کرد که در ۹۴/۲ درصد از بیماران مبتلا به اختلال نوریت وستیبولار، ۶۱/۳ درصد از بیماران مبتلا به شوانوم دهلیزی، ۵۴/۴ درصد از بیماران منیری و ۹۱/۷ درصد از بیماران اختلال دوطرفه وستیبولار، بهره VOR ناهنجار است.<sup>[۱۸]</sup> همچنین در پژوهش صورت گرفته توسط MACDOUGALL و همکارانش در سال ۲۰۱۳ با هدف بررسی کاربرد VHIT در ارزیابی مجاری نیم دایره افقی و عمودی، نتایج ۱۲ بیمار مبتلا به اختلال عملکرد یک‌طرفه و دوطرفه‌ی مجرای نیم‌دایره با نتایج ۷ فرد سالم مقایسه شد. در بیماران با اختلال وستیبولار دوطرفه، فاز کند حرکت اصلاحی چشم در طی چرخش سر در تمام جهات غایب بود. بیماران با اختلال وستیبولار کامل یک-طرفه، پاسخ کاهش یافته‌ای برای چرخش سر در جهت کانال‌های سمت مبتلا (چرخش سر در جهت کانال افقی، قدامی و خلفی سمت مبتلا) داشتند. با توجه به این مشاهدات، از این پژوهش استنباط شد که VHIT اختلال هر دو مجرای نیم‌دایره افقی و عمودی را در افراد دارای اختلال وستیبولار محیطی به دقت نشان می دهد.<sup>[۱۷]</sup>

بر این اساس، VHIT آزمونی ویژه و حساس در ارزیابی و تشخیص ضعف عملکرد VOR در سیستم وستیبولار محیطی به شمار می‌رود.<sup>[۴۳، ۴۴]</sup>

#### ۴) تشخیص افتراقی اختلالات وستیبولار محیطی از اختلالات وستیبولار مرکزی با علائم و نشانه‌های یکسان

یافته‌های پژوهش‌های مختلف نشان داده‌اند که نتیجه آزمون ایمپالس سر در تمایز دادن اختلالات وستیبولار محیطی از اختلالات وستیبولار مرکزی نیز کاربرد دارد. MACDOUGALL در سال ۲۰۱۳ با استفاده از آزمون VHIT نشان داد که در بیماران دارای سرگیجه، آزمون ایمپالس سر منفی اغلب نشان دهنده اختلال وستیبولار مرکزی است. در مقابل، بیماران با اختلال وستیبولار محیطی یک‌طرفه غالباً آزمون ایمپالس سر مثبت دارند.<sup>[۱۵]</sup>

بر طبق مطالعات، انواعی از اختلالات وستیبولار مرکزی می‌توانند علائم و نشانه‌هایی مشابه با اختلالات وستیبولار محیطی همانند اختلال نوریت، لایبرنتیت یا دیگر اختلالات محیطی داشته باشند؛ که در آن صورت این ضایعات، اختلال وستیبولار محیطی حاد کاذب (Pseudo) نامیده می‌شوند. هر چند ارزیابی نیستاگموس ظاهر شده در این بیماران می‌تواند تا حدودی تمایز دهنده باشد، اما استفاده از مشخصات نیستاگموس به تنهایی نمی‌تواند برای تمام بیماران به عنوان مرجع تشخیص و تمایز قرار گیرد و با استفاده از این روش، حدود نیمی از بیماران مبتلا به اختلال وستیبولار محیطی حاد کاذب به درستی تشخیص داده نمی‌شوند.<sup>[۲۵]</sup> سندرم وستیبولار حاد اختلالی است که با سرگیجه‌های ناگهانی همراه با علائم dizziness، استفراغ، حالت تهوع و بی‌ثباتی وضعیتی بروز می‌کند و علت آن ممکن است ضایعه محیطی یا مرکزی باشد. تمایز بین ضایعه محیطی و مرکزی ضروری است، چرا که درمان آنها کاملاً متفاوت است. یک آزمون کلینیکی مهم برای کمک به این تمایز، آزمون ایمپالس سر است.<sup>[۴۵]</sup> بر طبق تحقیقات، در بیماران مبتلا به سندرم وستیبولار حاد، HIT منفی و نیستاگموس دارای جهت متغیر، غالباً نشان دهنده اختلال وستیبولار مرکزی است؛ در حالی که HIT مثبت و نیستاگموس افقی-چرخشی با زنش به سمت خلاف جهت ضایعه، نشان دهنده اختلال وستیبولار یک‌طرفه محیطی است.<sup>[۲۵]</sup>

سکته‌های مخچه‌ای (که یک ضایعه وستیبولار مرکزی به حساب می‌آیند) یک عارضه شایع ناشی از سندرم وستیبولار عروقی می‌باشد؛ هر چند سرگیجه توصیف شده برای این اختلال معمولاً همراه با علائم نورولوژیک و نشانه‌های دیگر است، اما این اختلال ممکن است علائم ضایعات وستیبولار محیطی حاد را بروز دهند، که در آن صورت اختلال وستیبولار محیطی حاد-کاذب نامیده می‌شود. مشاهدات LEE در سال ۲۰۰۹ نشان داد که نتیجه آزمون ایمپالس سر در این اختلالات (سکته‌های مخچه‌ای) برخلاف اختلال وستیبولار محیطی حاد، منفی است.<sup>[۴۶]</sup> همچنین در اختلال انفارکتوس مخچه‌ای که علائمی مشابه با علائم اختلال نوریت وستیبولار حاد دارد، نتایج آزمون ایمپالس سر می‌تواند کمک‌کننده به تشخیص باشد؛ در هر دو اختلال، سرگیجه‌ی خودبخودی حاد طولانی‌مدت (تا چند روز) بدون علائم نورولوژیک یا ادیولوژیک بروز می‌کند، ولی پیش‌آگهی و درمان آنها متفاوت است.<sup>[۴۷، ۱۲]</sup> با این حال در اختلال نوریت وستیبولار نتیجه‌ی آزمایش ایمپالس سر، مثبت و در انفارکتوس مخچه‌ای، منفی است.<sup>[۴۹، ۴۸، ۱۲]</sup> باید توجه کرد که در بسیاری از موارد انفارکتوس مخچه‌ای، به‌واسطه‌ی CT scan شناسایی نشده و نیازمند انجام MRI است.<sup>[۴۸]</sup> که علاوه بر هزینه‌ی فراوان، روند تشخیص و درمان بیمار را به تعویق می‌اندازد. بدیهی است که VHIT، دقت تشخیص این بیماران را بهبود می‌بخشد.<sup>[۱۳]</sup> همچنین در پژوهشی که MANTOKOUDIS و همکارانش در سال ۲۰۱۵ انجام دادند، ۲۶ بیمار مبتلا به اختلال وستیبولار حاد را با استفاده از VHIT ارزیابی کردند. گروه اول مورد مطالعه شامل افراد مبتلا به نوریت وستیبولار (۱۶ نفر) و گروه دوم که افراد مبتلا به سکته‌های مخچه‌ای و ساقه مغزی بودند به دو زیرگروه سکته‌های PICA<sup>۱۲</sup> (۷ نفر) و AICA<sup>۱۳</sup> (۳ نفر) تقسیم شدند. نتایج حاصل از پژوهش نشان داد که بهره‌ی VOR در افراد مبتلا به نوریت وستیبولار ناهنجار (۰،۵۲) و در سکته‌های PICA و AICA هنجار می‌باشد (به ترتیب ۰،۹۴ و ۰،۸۴).<sup>[۵۰]</sup>

علاوه بر اختلالات مخچه‌ای که علائم و نشانه‌های شبیه به اختلالات وستیبولار محیطی حاد دارند، دیگر اختلالات وستیبولار مرکزی هم می‌توانند از نظر بروز علائم، تشابهاتی را با اختلالات وستیبولار محیطی نشان دهند و VHIT در تمایز آنها کاربرد مفیدی داشته باشد. در پژوهشی که توسط MARIA HEUBERGER (۲۰۱۳) انجام شد، ۲۲۶ بیمار دارای سرگیجه شامل افراد مبتلا به اختلال میگرن (نوعی اختلال وستیبولار مرکزی) و انواعی از اختلالات وستیبولار محیطی از جمله اختلال منیر با استفاده از VHIT ارزیابی شدند. نتیجه این پژوهش نشان داد که ساکاده‌های پنهان در ۳۸٪ از کل بیماران (۱۰۰ نفر) دیده می‌شود. در این پژوهش ساکاده‌های پنهان در اختلالات محیطی نسبت به اختلال میگرن، به صورت قابل توجهی بیشتر مشاهده شد. در نهایت این محقق به این نتیجه رسید که میزان بروز ساکاده‌های پنهان می‌تواند در تمایز دو علت شایع سرگیجه عودکننده یعنی اختلال منیر و میگرن کمک‌کننده باشد.<sup>[۵۱]</sup>

<sup>12</sup> Posterior inferior cerebellar artery

<sup>13</sup> Anterior inferior cerebellar artery

بر اساس نتایج پژوهش‌های مختلف می‌توان دریافت که استفاده از VHIT منجر به بهبود تشخیص افتراقی اختلالات وستیبولار محیطی از اختلالات وستیبولار مرکزی می‌گردد. [۱۵، ۱۶]

### نتیجه‌گیری

VHIT ابزاری نوین در ارزیابی سیستم وستیبولار است و از طریق آن می‌توان کاهش بهره VOR و ساکادهای اصلاحی آشکار و پنهان را به صورت کمی و با استفاده از نرم‌افزار ویژه آنالیز کرد. با استفاده از VHIT، ارزیابی هر ۶ مجرای نیم دایره به صورت مجزا و با دقت بالا در کمتر از ۵ دقیقه امکان‌پذیر است. این آزمون که عملکرد سیستم وستیبولار را در فرکانس بالا ارزیابی می‌کند، همراه با آزمون کالریک یک مجموعه آزمون تکمیلی را برای بررسی عملکرد مجرای نیم دایره افقی در فرکانس‌های مختلف فراهم می‌کند و در تعیین اینکه هر ضایعه وستیبولار چه محدوده فرکانس عملکردی را درگیر می‌کند، مفید می‌باشد. همچنین VHIT آزمونی عینی و حساس در تشخیص اختلالات وستیبولار محیطی می‌باشد و منجر به بهبود تشخیص افتراقی اختلالات وستیبولار محیطی از اختلالات وستیبولار مرکزی (به ویژه اختلالات با علائم و نشانه‌های مشابه) می‌گردد.

### تشکر و قدردانی

مقاله حاضر برگرفته از پایان‌نامه مقطع کارشناسی ارشد آقای مهدی پناهیان به راهنمایی استاد خانم مرضیه شریفیان البرزی و آقای دکتر مسلم شعبانی می‌باشد.

### منابع

1. Ak e. investigation of the use of the arms in recovering from postural perturbations: middle east technical university; 2014.
2. Macedo C, Gazzola JM, Ricci NA, Doná F, Ganança FF. Influence of sensory information on static balance in older patients with vestibular disorder. *Brazilian journal of otorhinolaryngology*. 2015;81(1):50-7.
3. Tsukamoto HF, Costa VdSP, Junior S, Pelosi GG, Marchiori LLdM, Vaz CRS, et al. Effectiveness of a Vestibular Rehabilitation Protocol to Improve the Health-Related Quality of Life and Postural Balance in Patients with Vertigo. *International archives of otorhinolaryngology*. 2015;19(3):238-47.
4. Shumway-Cook A, Horak FB. Assessing the influence of sensory interaction on balance suggestion from the field. *Physical Therapy*. 1986;66(10):1548-50.
5. D'Silva LJ, Lin J, Staecker H, Whitney SL, Kluding PM. Impact of diabetic complications on balance and falls: contribution of the vestibular system. *Physical therapy*. 2015.
6. Jacobson GP, Shepard NT. Balance function assessment and management: Plural Pub.; 2008. P. 1.
7. MacDougall HG, Curthoys IS. Plasticity during vestibular compensation: the role of saccades. *Frontiers in neurology*. 2012;3.
8. Murnane O, Mabrey H, Pearson A, Byrd S, Akin F. Normative Data and Test-Retest Reliability of the SYNAPSYS Video Head Impulse Test. *J Am Acad Audiol*. 2014 Mar;25(3):244-52.
9. Böhler A, Mandala M, Ramat S, editors. A software program for the head impulse testing device (HITD). *Engineering in Medicine and Biology Society (EMBC), 2010 Annual International Conference of the IEEE;* 2010:6615-8.
10. Perez-Fernandez N, Eza-Nuñez P. Normal Gain of VOR with Refixation Saccades in Patients with Unilateral Vestibulopathy. *J Int Adv Otol*. 2015;11(2):133-7.
11. Jorns-Häderli M, Straumann D, Palla A. Accuracy of the bedside head impulse test in detecting vestibular hypofunction. *Journal of Neurology, Neurosurgery & Psychiatry*. 2007;78(10):1113-8.
12. Baloh RW. Vestibular neuritis. *New England Journal of Medicine*. 2003;348(11):1027-32.
13. MacDougall HG, Weber KP, McGarvie LA, Halmagyi GM, Curthoys IS. The video head impulse test: diagnostic accuracy in peripheral vestibulopathy. *Neurology*. 2009 Oct 6;73(14):1134-41.
14. Agrawal Y, Schubert MC, Migliaccio AA, Zee DS, Schneider E, Lehnen N, et al. Evaluation of quantitative head impulse testing using search coils versus video-oculography in older individuals. *Otology & Neurotology*. 2014;35(2):283-8.
15. Macdougall HG, McGarvie LA, Halmagyi GM, Curthoys IS, Weber KP. The video Head Impulse Test (vHIT) detects vertical semicircular canal dysfunction. *PLoS One*. 2013 Apr 22;8(4):e61488.



16. Ulmer E, Bernard-Demanze L, Lacour M. Statistical study of normal canal deficit variation range. Measurement using the Head Impulse Test video system. *Eur Ann Otorhinolaryngol Head Neck Dis.* 2011 Nov;128(5):278-82.
17. MacDougall HG, McGarvie LA, Halmagyi GM, Curthoys IS, Weber KP. Application of the video head impulse test to detect vertical semicircular canal dysfunction. *Otol Neurotol.* 2013 Aug;34(6):974-9.
18. Blödow A, Pannasch S, Walther LE. Detection of isolated covert saccades with the video head impulse test in peripheral vestibular disorders. *Auris Nasus Larynx.* 2013 Aug;40(4):348-51.
19. Zellhuber S, Mahringer A, Rambold HA. Relation of video-head-impulse test and caloric irrigation: a study on the recovery in unilateral vestibular neuritis. *Eur Arch Otorhinolaryngol.* 2014 Sep;271(9):2375-83.
20. Black RA, Halmagyi GM, Thurtell MJ, Todd MJ, Curthoys IS. The active head-impulse test in unilateral peripheral vestibulopathy. *Arch Neurol.* 2005 Feb;62(2):290-3.
21. Rambold HA. Economic management of vertigo/dizziness disease in a county hospital: video-head-impulse test vs. caloric irrigation. *European Archives of Oto-Rhino-Laryngology.* 2015;272(10):2621-8.
22. Cremer PD, Halmagyi GM, Aw ST, Curthoys IS, McGarvie LA, Todd MJ, Black RA, Hannigan IP. Semicircular canal plane head impulses detect absent function of individual semicircular canals. *Brain.* 1998 Apr;121 ( Pt 4):699-716.
23. Miłośki J, Pietkiewicz P, Bielińska M, Kuśmierczyk K, Olszewski J. The use of videonystagmography head impulse test (vHIT) in the diagnostics of semicircular canal injuries in patients with vertigo. *International journal of occupational medicine and environmental health.* 2014;27(4):583-90.
24. Weber KP, MacDougall HG, Halmagyi GM, Curthoys IS. Impulsive Testing of Semicircular-Canal Function Using Video-oculography. *Annals of the New York Academy of Sciences.* 2009;1164(1):486-91.
25. Newman-Toker DE, Kattah JC, Alvernia JE, Wang DZ. Normal head impulse test differentiates acute cerebellar strokes from vestibular neuritis. *Neurology.* 2008 Jun 10;70(24 Pt 2):2378-85.
26. Kremmyda O, Kirchner H, Glasauer S, Brandt T, Jahn K, Strupp M. False-positive head-impulse test in cerebellar ataxia. *Front Neurol.* 2012 Nov 12;3:162.
27. Riska KM, Murnane O, Akin FW, Hall C. Video Head Impulse Testing (vHIT) and the Assessment of Horizontal Semicircular Canal Function. *Journal of the American Academy of Audiology.* 2015;26(5):518-23.
28. Killian JE, Baker JF. Horizontal vestibuloocular reflex (VOR) head velocity estimation in Purkinje cell degeneration (pcd/pcd) mutant mice. *Journal of neurophysiology.* 2002;87(2):1159-64.
29. Blödow A, Blödow J, Bloching MB, Helbig R, Walther LE. Horizontal VOR function shows frequency dynamics in vestibular schwannoma. *European Archives of Oto-Rhino-Laryngology.* 2015;272(9):2143-8.
30. Ramat S, Colnaghi S, Boehler A, Astore S, Falco P, Mandalà M, Nuti D, Colagiorgio P, Versino M. A Device for the Functional Evaluation of the VOR in Clinical Settings. *Front Neurol.* 2012 Mar 23;3:39.
31. Böhmer A, Straumann D, Kawachi N, Arai Y, Henn V. Three-dimensional analysis of caloric nystagmus in the rhesus monkey. *Acta oto-laryngologica.* 1992;112(2):916-26.
32. Böhmer A, Straumann D, Suzuki J-I, Hess BJ, Henn V. Contributions of single semicircular canals to caloric nystagmus as revealed by canal plugging in rhesus monkeys. *Acta oto-laryngologica.* 1996;116(2):513-20.
33. Fetter M, Aw S, Haslwanter T, Heimberger J, Dichgans J. Three-dimensional eye movement analysis during caloric stimulation used to test vertical semicircular canal function. *Otology & Neurotology.* 1998;19(2):180-7.
34. Schmid-Priscoveanu A, Straumann D, Kori A. Torsional vestibulo-ocular reflex during whole-body oscillation in the upright and the supine position. *Experimental brain research.* 2000;134(2):212-9.
35. Halmagyi GM, Curthoys IS. A clinical sign of canal paresis. *Arch Neurol.* 1988;45:737-739.
36. Formby C, Robinson D. Measurement of vestibular ocular reflex (VOR) time constants with a caloric step stimulus. *Journal of vestibular research: equilibrium & orientation.* 1999;10(1):25-39.
37. Bell SL, Barker F, Heselton H, MacKenzie E, Dewhurst D, Sanderson A. A study of the relationship between the video head impulse test and air calorics. *European Archives of Oto-Rhino-Laryngology.* 2014;272(5):1287-94.
38. Yoo M, Kim S, Lee J, Yang C, Lee H, Park H. Results of video head impulse and caloric tests in 36 patients with vestibular migraine and 23 patients with vestibular neuritis: A preliminary report. *Clinical Otolaryngology.* 2015.
39. McGarvie LA, Curthoys IS, MacDougall HG, Halmagyi GM. What does the dissociation between the results of video head impulse versus caloric testing reveal about the vestibular dysfunction in Ménière's disease? *Acta oto-laryngologica.* 2015;135(9):859-65.

40. McCaslin DL, Jacobson GP, Bennett ML, Gruenwald JM, Green AP. Predictive properties of the video head impulse test: Measures of caloric symmetry and self-report dizziness handicap. *Ear and hearing*. 2014;35(5):e185-e91.
41. Taylor RL, Kong J, Flanagan S, Pogson J, Croxson G, Pohl D, et al. Prevalence of vestibular dysfunction in patients with vestibular schwannoma using video head-impulses and vestibular-evoked potentials. *Journal of neurology*. 2015:1-10.
42. Batuecas-Caletrio A, Cruz-Ruiz S, Muñoz-Herrera A, Perez-Fernandez N. The map of dizziness in vestibular schwannoma. *The Laryngoscope*. 2015;125(12):2784-9.
43. Pérez-Fernández N, Gallegos-Constantino V, Barona-Lleo L, Manrique- Huarte R. Clinical and video-assisted examination of the vestibulo-ocular reflex: a comparative study. *Acta Otorrinolaringol Esp*. 2012 Nov-Dec;63(6):429-35.
44. Blödown A, Helbig R, Wichmann N, Bloching M, Walther LE. [The video head impulse test: first clinical experiences]. *HNO*. 2013 Apr;61(4):327-34.
45. Ullman E, Edlow JA. Complete heart block complicating the head impulse test. *Arch Neurol*. 2010 Oct;67(10):1272-4.
46. Lee H. Neuro-otological aspects of cerebellar stroke syndrome. *J Clin Neurol*. 2009 Jun;5(2):65-73.
47. Hotson JR, Baloh RW. Acute vestibular syndrome. *New England Journal of Medicine*. 1998;339(10):680-5.
48. Halmagyi GM. Diagnosis and management of vertigo. *Clin Med* 2005;5:159–165.
49. Lee H, Sohn S-I, Cho Y-W, Lee S-R, Ahn B-H, Park B-R, et al. Cerebellar infarction presenting isolated vertigo frequency and vascular topographical patterns. *Neurology*. 2006;67(7):1178-83.
50. Mantokoudis G, Tehrani ASS, Wozniak A ,Eibenberger K, Kattah JC, Guede CI, et al. VOR gain by head impulse video-oculography differentiates acute vestibular neuritis from stroke. *Otology & Neurotology*. 2015;36(3):457-65.
51. Heuberger M, Sağlam M, Todd NS, Jahn K, Schneider E, Lehnen N. Covert anti-compensatory quick eye movements during head impulses. *PLoS One*. 2014 Apr 14;9(4): e93086.
52. Machner B, Sprenger A, Füllgraf H, Trillenber P, Helmchen C. [Video-based head impulse test. Importance for routine diagnostics of patients with vertigo]. *Nervenarzt*. 2013 Aug;84(8):975-83.