




## The effects of myofacial release in soccer players with proximal tibio-fibular joint pain

Maryam Mohammadi<sup>1</sup>, Mohammad Mohsen Roostayi<sup>\*2</sup> , Abbas Rahimi<sup>3</sup> ,  
Amin Nourozi Fashkhami<sup>4</sup>, Alireza Akbarzadeh Baghban<sup>5</sup> 

1. Student Research Committee, MSc in Physiotherapy, School of Rehabilitation, Shahid Beheshti University of Medical Sciences, Tehran, Iran
2. Assistant Professor of Physiotherapy, Department of Physiotherapy, School of Rehabilitation, Shahid Beheshti University of Medical Sciences, Tehran, Iran
3. Professor of Physiotherapy, Department of Physiotherapy, School of Rehabilitation, Shahid Beheshti University of Medical Sciences, Tehran, Iran
4. PhD in Physiotherapy, Department of Physiotherapy, School of Rehabilitation, Shahid Beheshti University of Medical Sciences, Tehran, Iran
5. Professor, Department of Basic Sciences, School of Rehabilitation, Shahid Beheshti University of Medical Sciences, Tehran, Iran

Received: 2018.September.23

Revised: 2018.October.09

Accepted: 2018.October.31

### ABSTRACT

**Background and Aims:** The presents study seeks to study the impact of one treatment course of myo-facial release on soccer players with Proximal tibio-fibular joint pain with a history of ACL surgery with hamstring graft.

**Materials and Methods:** The present semi-experimental study has benefited from the co-operation of 40 soccer players who had undergone Acl reconstruction with hamstring grafting, and were suffering from the posterior Lateral knee specially fibullar head. The patients underwent physical therapy treatment for a period of two weeks (for 6 sessions). The evaluation standards were the data obtained from the KOOS and IKDC, as well as the VAS Ruler, and the extension range of the knee. All questionnaires were filled out both before and after physical therapy treatment. All pain areas specially Biceps femoris and Lateral Gastrocnemius was treated with myo-fascial release in one model by reasercher. For evaluating the treatment impacts, the Questionnaire assessments were performed three weeks after the treatment. The data comparisons for the assessment of the variables were performed by the Wilcoxon Rank Test analyses.

**Results:** The results revealed that the mean VAS score pre- and post-treatment were 57.3 and 28.1, respectively; showing a significant difference with a  $p < 0.001$ . The mean movement range score pre- and post-treatment were 43.4 and 13.1, respectively; ( $p < 0.001$ ), also revealing a significant difference. There were also significant differences found for the KOOS and IKDC questionnaire data, as well showing a significant difference.

**Conclusions:** The fascia release maneuver, especially the Lateral hamstring muscle, and Lateral Gastrocnemius release are suitable tools for decreasing pain, and improving the movement range; as well as bettering lifestyle in such patients.

**Keywords:** Pain, Proximal tibio- fibular joint, Myofacial Release, Soccer Player

**Cite this article as:** Maryam Mohammadi, Mohammad Mohsen Roostayi , Abbas Rahimi , Amin Nourozi, Alireza Akbarzadeh Baghban. The effects of myofacial release in soccer players with proximal tibio-fibular joint pain. J Rehab Med. 2019; 8(2):27-34.

**\*Corresponding Author:** Mohammad Mohsen Roostayi. Assistant Professor of Physiotherapy, Department of Physiotherapy, School of Rehabilitation, Shahid Beheshti University of Medical Sciences, Tehran, Iran  
Email: mohsen42@yahoo.com

**DOI:** 10.22037/jrm.2019.110060.1036

## تاثیر یک دوره درمان آزادسازی مایوفاشیال در ورزشکاران فوتبالیست مبتلا به درد مفصل تیبیوفیولار فوقانی

مریم محمدی<sup>۱</sup>، محمد محسن روستائی<sup>۲\*</sup>، عباس رحیمی<sup>۳</sup>، امین نوروزی فشخامی<sup>۴</sup>، علیرضا اکبرزاده باغبان<sup>۵</sup>

۱. کمیته پژوهشی دانشجویان، دانشجوی کاشناسی ارشد فیزیوتراپی، دانشکده علوم توانبخشی، دانشگاه علوم پزشکی شهید بهشتی، تهران، ایران
۲. استادیار گروه فیزیوتراپی، مرکز تحقیقات فیزیوتراپی و دانشکده علوم توانبخشی، دانشگاه علوم پزشکی شهید بهشتی، تهران، ایران
۳. استاد گروه فیزیوتراپی، مرکز تحقیقات فیزیوتراپی، دانشکده علوم توانبخشی، دانشگاه علوم پزشکی شهید بهشتی، تهران، ایران
۴. دکترای فیزیوتراپی، دانشکده علوم توانبخشی، دانشگاه علوم پزشکی شهید بهشتی، تهران، ایران
۵. استاد آمار زیستی، گروه علوم پایه، دانشکده علوم توانبخشی، دانشگاه علوم پزشکی شهید بهشتی، تهران، ایران

پذیرش مقاله ۱۳۹۷/۰۸/۰۹ \*

بازنگری مقاله ۱۳۹۷/۰۷/۱۷

\* دریافت مقاله ۱۳۹۷/۰۷/۰۱

### چکیده

#### مقدمه و اهداف

دردهای مفصل تیبیوفیولار فوقانی در ورزشکاران فوتبالیست مرد با سابقه جراحی بازسازی رباط صلیبی متقاطع قدامی رایج است. هدف از این پروژه بررسی تاثیر یک دوره درمان آزاد سازی مایوفاشیال در دردهای مفصل تیبیوفیولار فوقانی در ورزشکاران فوتبالیست مرد با سابقه جراحی بازسازی رباط صلیبی متقاطع قدامی با استفاده از پیوند همسترینگ بود.

#### مواد و روش ها

مطالعه حاضر از نوع مطالعات شبه تجربی و بصورت قبل و بعد از درمان بود. در این تحقیق، ۴۰ نفر از ورزشکاران فوتبالیست که تحت عمل جراحی رباط صلیبی متقاطع قدامی با استفاده از همسترینگ -گراسیلیس قرار گرفته بودند و از درد ناحیه پوسترولاترال زانو (سر فیولا) رنج می برند، به مدت دو هفته و به تعداد ۶ جلسه تحت درمان قرار گرفتند. معیار ارزیابی، مقادیر حاصله از پرسشنامه های فارسی شد KOOS و IKDC<sup>۲</sup> نیز VAS<sup>۳</sup> خط کش استاندارد و دامنه حرکتی اکستنشن زانو بود که قبل از درمان و بلافاصله بعد از درمان تکمیل گردید. محل درد نمونه ها (عضلات بایسپس فموریس و گاستروکنموس خارجی) همگی به یک روش و توسط محقق اول طرح تحت درمان تکنیک آزادسازی مایوفاشیال قرار گرفت. بعنوان پیگیری تاثیرات درمانی، معیارهای مورد ارزیابی سه هفته بعد از اتمام درمان مجدداً توسط همکار طرح مورد ارزیابی قرار گرفت. مقایسه مقادیر قبل و بعد برای همه متغیرها به کمک آزمون آماری ویلکاکسون انجام شد.

#### یافته ها

میانگین نمره VAS قبل و بعد از درمان به ترتیب ۳/۵۷ و ۱/۲۸ به دست آمد که نتایج اختلاف معناداری را نشان داد ( $p < 0.001$ ). میانگین دامنه حرکتی اکستنشن زانو قبل از درمان ۴۳/۴ و بعد از درمان ۱۱۳/۱ بود که این اختلاف نیز معنی دار بود ( $p < 0.001$ ) همچنین میانگین نمره نسخه فارسی پرسشنامه KOOS و IKDC بعد از درمان افزایش معنی داری نسبت به قبل از درمان داشتند ( $p < 0.001$ ).

#### نتیجه گیری

مانور آزادسازی فاشیا عضلات همسترینگ خارجی و گاستروکنمیوس خارجی یک ابزار مناسب جهت کاهش درد، بهبود دامنه حرکتی و افزایش کیفیت زندگی در افراد مبتلا به درد مفصل تیبیوفیولار فوقانی میباشد.

#### واژه های کلیدی

درد - مفصل تیبیوفیولار فوقانی - آزاد سازی مایوفاشیال - فوتبالی

نویسنده مسئول: دکتر محمد محسن روستائی. استادیار، گروه فیزیوتراپی، دانشکده علوم توانبخشی، دانشگاه علوم پزشکی شهید بهشتی، تهران، ایران

آدرس الکترونیکی: mohsen42@yahoo.com

<sup>1</sup> Knee injury & Osteoarthritis Outcome Score

<sup>2</sup> International Knee Documentation Committee

<sup>3</sup> Visual analog scale

\* فصلنامه علمی - پژوهشی طب توانبخشی \*

## مقدمه و اهداف

پیچیدگی فراوان ناحیه خارجی زانو از نقطه نظر آناتومیکی و بیومکانیکی باعث شده تا ضایعات این منطقه بعنوان یکی از نقاط تاریک در تشخیص و درمان ورزشکاران حرفه ای ارزیابی شود. درد های این ناحیه طیف وسیعی از صدمات، شامل آسیبهای منیسک خارجی، کشیدگی<sup>۴</sup> رباط خارجی، تندینوپاتی عضله پوپلیتوس و مهمتر از همه دررفتگیهای ناقص و کامل مفصل تیبیو فیولار فوقانی را در بر می گیرد. درد و اختلال عملکرد مفصل تیبیوفیولار فوقانی میتواند به علت اختلال عملکردی زانو و یا بی ثباتی مکانیکال (ارثی یا تروماتیک) یا تغییرات بعد از جراحی و یا بی کفایتی عضلانی باشد. با توجه به اینکه مفصل تیبیو فیولار فوقانی نقش مهمی در درد های خلفی - خارجی زانو دارد، به مطالعات بیشتری برای شناخت عملکرد و اختلال عملکرد این مفصل نیاز است<sup>[۱]</sup>.

با توجه به آناتومی مفصل تیبیو فیولار فوقانی، قسمت فوقانی استخوان فیولا بعث اتصال ساختارهای آناتومیکی نقش مهمی در ثبات خارجی زانو دارد. لیگامان طرفی خارجی و لیگامان کمانی<sup>۵</sup> و مجموعه کپسول خلفی - خارجی و تاندون عضله بایسپس فموریس به قسمت فوقانی فیولا متصل می شوند. ثبات داینامیک این مفصل توسط تاندون عضله بایسپس فموریس که به بخش قدامی و خارجی سر فیولا متصل شده و تاندون عضله پوپلیتوس که به خلف کپسول مفصل تیبیو فیولار فوقانی متصل شده اند کنترل می شوند<sup>[۱-۵]</sup>.

تجمع نیروهای غیر عادی، تروماها و تغییر بیومکانیک، این مفصل را تحت تاثیر قرار می دهند. و موجب نیمه در رفتگی و مشکلات بیومکانیکی در این مفصل و در نهایت باعث درد خلفی - خارجی زانو می گردند و مخصوصاً " در ورزشکارانی که تحت عمل بازسازی لیگامان متقاطع قدامی قرار گرفته اند، شایع میباشد<sup>[۶]</sup>.

Magni و همکاران در سال ۲۰۱۳ الگوی فعالیت عضله همسترینگ داخلی در بیمارانی که تحت عمل جراحی لیگامان متقاطع قدامی با استفاده از پیوند همسترینگ قرار گرفته بودند را مورد بررسی قرار دادند. آنها تغییرات مورفولوژیکی و تغییر الگوی حرکتی عضلات همسترینگ را پس از این نوع جراحی مشاهده کردند. از آنجاییکه عضله همسترینگ داخلی به عنوان یک عامل کنترل کننده چرخش خارجی زانو می باشد و ضعف این عضله احتمالاً باعث آسیب زودتر لیگامان متقاطع قدامی می شود، در توانبخشی بعد از این جراحی، عموماً بر تقویت عضلات همسترینگ و بخصوص عضله مدیال همسترینگ تاکید می گردد<sup>[۷]</sup>.

konishi و همکارانش در سال ۲۰۱۰ بیان کردند که بعد از عمل جراحی بازسازی لیگامان متقاطع قدامی فاکتورهای مورفولوژیکی و نورولوژیکی منجر به ضعف عضلات همسترینگ میگردد که می تواند به علت فقدان فیدبک آوران از لیگامان صلیبی، فعالیت گاما موتور نرون را کاهش دهد<sup>[۸]</sup>. درد خلفی - خارجی زانو در این بیماران می تواند به علت فعالیت بیش از حد عضله بایسپس فموریس باشد و از آنجاییکه عضله بایسپس فموریس و مفصل تیبیو فیولار فوقانی رابطه مستقیم با هم دارند، سفتی عضله باعث اختلال در عملکرد مفصل تیبیوفیولار فوقانی میشود<sup>[۸]</sup>.

تحقیقات متعددی در مورد آزاد سازی مایوفاشیال انجام گرفته و بیان میکند آزاد سازی مایوفاشیال یکی از درمانهای فیزیوتراپی است که در عارضه های مزمن که باعث سفتی و محدودیت بافت نرم و ضعف عضلانی غیر قرینه می شود، مورد استفاده قرار میگیرد<sup>[۹-۱۰]</sup>.

Hains G و همکاران در سال ۲۰۰۲ بیان کردند آزاد سازی مایوفاشیال یک روش موثر و برای ملایم متحرک سازی بافت نرم است که محدودیت فاشیا را کاهش می دهد و دامنه حرکتی و عملکرد فیزیکی را بر می گرداند و همچنین باعث کاهش درد عضلانی می شود<sup>[۹-۱۱]</sup>. از آنجایی که ارتباط درد خلفی - خارجی زانو و رابطه بین مشکلات تیبیوفیولار فوقانی و مایوفاشیال در تحقیقات گذشته کمتر مورد توجه قرار گفته است در این تحقیق ابتدا سعی در بررسی این ضایعه در ورزشکاران ایرانی با سابقه جراحی لیگامان متقاطع قدامی و همچنین با استفاده از تکنیک آزاد سازی مایوفاشیال در عضلات همسترینگ خارجی و گاستروکنمیوس خارجی میزان کاهش درد و دامنه حرکتی اکستنشن و میزان کیفیت زندگی در این بیماران را مورد مطالعه قرار دادیم.

## مواد و روش ها

این پژوهش یک مطالعه شبه تجربی با تکنیک قبل و بعد از درمان و تاثیر یک دوره درمان آزاد سازی مایوفاشیال در ۴۰ ورزشکار (بر طبق فرمول آماری) بود که معیارهای ورود به مطالعه ما فوتبالیست های مرد بین ۲۰ تا ۳۰ سال مبتلا به درد مفصل تیبیو فیولار فوقانی پس از جراحی بازسازی لیگامان صلیبی قدامی به روش پیوند همسترینگ - گراسیلیس که حداقل مدت یکسال از زمان جراحی آنها گذشته است و معیارهای

1. Sprain  
2. Arcuate

خروج از مطالعه ممنوعیت درمانی از جانب پزشک برای انجام این روش، وجود دردهای کمتری و آسیبهای منیسک و یا لیگامانی زانو و یا دارای بیماری های نورووسکولار و آرتروز پیشرفته و همچنین دررفتگی مفصل تیبیو فیولار فوقانی و محدودیت حرکتی مچ پا، استفاده از داروهای مسکن در ۴۸ ساعت گذشته و تاریخچه عوارضی چون سرگیجه، بی حسی و پارستزی و عفونت در این ناحیه و آنورسیم و افراد دارای حساسیت بالا<sup>۶</sup> و شکستگی در اندام تحتانی در ۶ ماه گذشته، می باشد.

$$n = \left[ \frac{\left( z_{1-\alpha/2} + z_{1-\beta} \right) \times \sigma}{\Delta\mu} \right]^2$$

تصویر ۱: فرمول آماری تعیین تعداد نمونه

با فرض خطای نوع اول آزمون ۰/۰۵ ( $z_{1-\alpha/2} = 1.96$ )، خطای نوع دوم آزمون ۰/۱ (power 0.9) ( $z_{1-\beta} = 1.28$ ) و در صورتی که بر اساس نتایج یک پیش مطالعه، برای متغیر میزان درد، اختلاف میانگین های قبل و بعد را برابر ۱،۱۱ و انحراف معیار میزان اختلاف برابر ۹۹/۱ برآورد شده باشد، تعداد نمونه ۳۰ برآورد می شود که برای دقت بیشتر ۴۰ نمونه مورد بررسی قرار گرفت

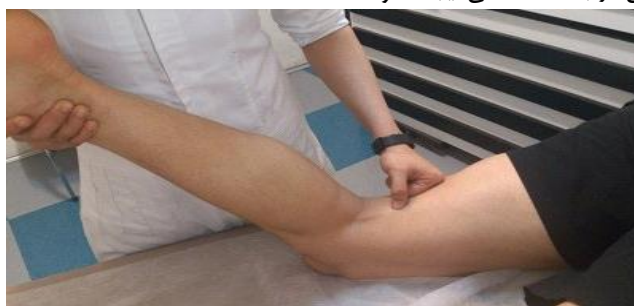نمونه گیری به صورت غیر تصادفی که در بدو ورود و پس از امضای آگاهانه رضایتنامه برای شرکت در طرح، توسط یک فیزیوتراپیست (غیر از محقق اول طرح) مورد ارزیابی قرار گرفتند و پرسشنامه اطلاعات عمومی و اختصاصی و موارد ورود و خروج طرح تکمیل شد. سپس دو پرسشنامه IKDC و KOOS را تکمیل کردند تا سطح ناتوانی بیمار سنجیده شود. سرانجام با استفاده از خط کش VAS میزان درد وی بین ۰ تا ۱۰۰ تعیین شد و میزان دامنه حرکتی اکستنشن زانو با گونیامتر اندازه گیری گردید.

آنگاه بیماران بمدت دو هفته و هر هفته سه جلسه (جمعاً ۶ جلسه) توسط محقق اول طرح تحت درمان تکنیک آزادسازی مایوفاشیال در عضلات همسترینگ خارجی و گاستروکنمیوس خارجی قرار گرفتند. سپس بلافاصله محقق همکار طرح مجدداً پرسشنامه های IKDC و KOOS را تکمیل نمود و VAS بیمار را بعد از پایان درمان اندازه گیری کرد. این ارزیابیها سه هفته دیگر پس از اتمام درمان مجدداً توسط همان محقق همکار طرح تکرار شد (پیگیری درمانی).

برای آزادسازی فاشیا در ابتدا منطقه ای از فاشیای عضلات گاستروکنمیوس خارجی و همسترینگ خارجی که درد داشت مشخص شد. و با استفاده از گرمای خشک به مدت ۱۰ دقیقه ناحیه را گرم کرده و سپس با پنبه و الکل تمیز و خشک گردید و سرانجام منطقه درمان با روغن بچه (برای جلوگیری از آسیب پوستی به علت اصطکاک) آغشته شد. فیزیوتراپیست در کنار بیمار ایستاد و تکنیک های درمانی را شرح ذیل برای هر نمونه انجام داد.

این تکنیک ها در ۴ سطح مختلف و هر کدام به مدت ۵ دقیقه در هر جلسه بصورت زیر انجام گرفت:

بیمار به شکم دراز می کشید، با گرفتن مچ پای بیمار زانو در وضعیت کمی خم شده قرار می گرفت و سپس مداخله به ترتیب زیر انجام شد. سطح ۱: حرکت طولی از پایین به بالا (از پروگزیمال زانو تا ایسکیال توبروزیته) در فاشیای عضلات همسترینگ خارجی و گاستروکنمیوس خارجی بدون اینکه هیچگونه تنشانی در بافت عضلانی ایجاد شود.



تصویر ۲: تکنیک آزادسازی مایوفاشیال

سطح ۲: حرکت Glide در فاشیای عضلات همسترینگ خارجی و گاستروکنمیوس خارجی در حالیکه تحت کشش قرار گرفت.  
سطح ۳: در این سطح، در حالیکه زانو به صورت غیر فعال در دامنه کامل حرکت داده می شد، منطقه تحت درمان فشرده می شد.  
سطح ۴: در این مرحله بیمار به صورت فعال در دامنه کامل زانو را حرکت می داد، بطوریکه تراپیست درخلاف جهت حرکت مقاومت اعمال میکرد (۱۲).

زمانیکه موقعیت بافت محدود شده کاملاً " مشخص گردید فشارحداقلی بر روی نقطه سفت شده، بدون کشیده شدن پوست یا فشار اضافی بر روی بافت در مدت زمان ۹۰ تا ۱۲۰ ثانیه نگه داشته می شد سپس وقتیکه بافت شروع به آزادسازی کرد تراپیست همان مقدار فشار را حفظ کرده و ادامه فشار حداقلی را در سه جهت برای آزادسازی انجام می داد.  
اطلاعات و داده های بدست آمده از تحقیق، وارد نرم افزار SPSS18 گردید تجزیه و تحلیل آماری انجام شد.

## یافته ها

در جدول ۱ یافته های حاصل از بررسی آمار توصیفی متغیرهای مورد پژوهش شامل سن، سمت مورد آسیب، نمره خرده مقیاس درد، نمره خرده مقیاس ناراحتی و خشکی، نمره خرده مقیاس فعالیت و عملکرد روزانه، نمره خرده مقیاس ورزش و تفریح، نمره خرده مقیاس کیفیت زندگی پرسشنامه KOOS، نمره پرسشنامه فارسی IKDC، نمره VAS و میزان دامنه حرکتی اکستنشن نشان داده شده است.  
سمت مورد تست یا سمت غالب سمتی بود که به توپ ضربه میزدند. تعداد افراد با پای چپ غالب ۲۳ نفر و افراد با پای راست غالب ۱۷ نفر بودند.

جدول ۱: شاخص های آماری متغیرهای مورد پژوهش (n = ۴۰)

متغیر	میانگین	خطای معیار	حداقل	حداکثر
سن(سال)	۲۵/۲۵	۰/۵۷	۱۸	۳۰
نمره خرده مقیاس درد پرسشنامه KOOS قبل از درمان(عدد)	۷/۶۵	۲/۸۲	۲۸	۱۰۰
نمره خرده مقیاس ناراحتی و خشکی پرسشنامه KOOS قبل از درمان	۶/۹۷	۱/۸۶	۳۹	۸۲
نمره خرده مقیاس فعالیت و کار روزانه پرسشنامه KOOS قبل از درمان	۸/۰۲	۲/۴۸	۳۸	۱۰۰
نمره خرده مقیاس ورزش و تفریح پرسشنامه KOOS قبل از درمان	۴/۵۷	۳/۵۴	۵	۹۰
نمره خرده مقیاس کیفیت زندگی پرسشنامه KOOS قبل از درمان	۴/۲۵	۲/۷۳	۶	۱۰۰
نمره پرسشنامه IKDC قبل از درمان	۴۸/۸۲	۲/۲۷	۲۰	۸۲/۷۶
نمره شاخص vas قبل از درمان	۳/۵۷	۰/۳۴	۰	۸
میزان دامنه حرکتی قبل از درمان	۴/۴۳	۰/۴۳	۰	۱۰
نمره خرده مقیاس درد پرسشنامه KOOS بعد از درمان	۸/۷۵	۱/۹۹	۲۸	۱۰۰
نمره خرده مقیاس ناراحتی و خشکی پرسشنامه KOOS بعد از درمان	۶/۱۷	۲/۲۰	۶	۱۰۰
نمره خرده مقیاس فعالیت و کار روزانه پرسشنامه KOOS بعد از درمان	۹/۷۲	۱/۵۲	۵۰	۱۰۰
نمره خرده مقیاس ورزش و تفریح پرسشنامه KOOS بعد از درمان	۶/۲۰	۳/۷۸	۱۳	۱۰۰
نمره خرده مقیاس کیفیت زندگی پرسشنامه KOOS بعد از درمان	۸/۴۰	۲/۸۱	۳۱	۱۰۰
نمره پرسشنامه IKDC بعد از درمان	۸۷/۲۳	۱/۲۱	۶۸/۹۷	۱۰۰
نمره شاخص vas بعد از درمان	۱/۲۸	۰/۲۲	۰	۷
میزان دامنه حرکتی بعد از درمان	۱/۱۳	۰/۲۵	۰	۷

همانطور که در جدول ۲ مشخص است، نمره VAS قبل و بعد از درمان با استفاده از آزمون آماری ویلکاکسون، اختلاف معناداری را نشان داد به طوریکه میزان درد بعد از درمان کمتر از قبل از درمان بود ( $p < ۰/۰۰۱$ ).

جدول ۲: میانگین و خطای معیار شاخص VAS قبل و بعد از درمان n=۴۰

متغیر(عدد)	میانگین	خطای معیار	سطح معنا داری آزمون ویلکاکسون
شاخص VAS قبل از درمان	۳/۵۸	۰/۳۴	p<۰/۰۰۱
شاخص VAS بعد از درمان	۱/۲۸	۰/۲۲	

همانطور که در جدول شماره ۳ مشخص است، دامنه حرکتی قبل و بعد از درمان با استفاده از آزمون آماری ویلکاکسون اختلاف معناداری را نشان دادند (P<۰/۰۰۱).

جدول ۳: میانگین و خطای معیار دامنه حرکتی اکستنشن قبل و بعد از درمان n=۴۰

متغیر(عدد)	میانگین	خطای معیار	سطح معنا داری آزمون ویلکاکسون
میزان دامنه حرکتی قبل از درمان	۳/۴۳	۰/۴۳	۰/۰۰۱
میزان دامنه حرکتی بعد از درمان	۱/۱۳	۰/۲۵	

همانطور که در جدول شماره ۴ مشخص است، میانگین نمره خرده مقیاس های درد (۰/۰۱) ناراحتی و خشکی (۰/۰۱۶)، فعالیت و عملکرد روزانه (۰/۰۱)، ورزش و تفریح (۰/۰۱)، کیفیت زندگی (۰/۰۱) پرسشنامه KOOS (p < ۰/۰۰۱) قبل و بعد از درمان با استفاده از آزمون آماری ویلکاکسون اختلاف معناداری را نشان دادند. (نمودار ۲)

جدول ۴: میانگین و خطای معیار نمره پرسشنامه KOOS قبل و بعد از درمان n=۴۰

متغیر(عدد)	میانگین	خطای معیار	سطح معنا داری آزمون ویلکاکسون
نمره خرده مقیاس درد قبل از درمان	۷۱/۶۵	۲/۸۲	۰/۰۰۱
	۸۹/۷۵	۱/۹۹	
نمره خرده مقیاس ناراحتی و خشکی قبل از درمان	۶۰/۹۸	۱/۸۶	۰/۰۲
	۶۶/۱۸	۲/۲۰	
نمره خرده مقیاس فعالیت و کار روزانه قبل از درمان	۸۱/۰۲	۲/۴۸	۰/۰۰۱
	۹۳/۷۳	۱/۵۳	
نمره خرده مقیاس ورزش و تفریح قبل از درمان	۴۵/۵۸	۳/۵۴	۰/۰۰۱
	۸۱/۴۰	۲/۸۲	
نمره خرده مقیاس کیفیت زندگی قبل از درمان	۴۰/۲۵	۲/۷۴	۰/۰۰۱
	۶۲/۲۰	۳/۷۸	

همانطور که در جدول شماره ۵ مشخص است، میانگین نمره نسخه فارسی پرسشنامه IKDC قبل و بعد از درمان با استفاده از آزمون آماری ویلکاکسون اختلاف معناداری را نشان دادند (P<۰/۰۰۱).

جدول ۵: میانگین و خطای معیار نمره نسخه فارسی پرسشنامه IKDC قبل و بعد از درمان (n=۴۰)

متغییر	میانگین	خطای معیار	سطح معنا داری آزمون و پلکاکسون
نمره پرسشنامه IKDC قبل از درمان	۴۸/۸۲	۲/۲۷	۰/۰۰۱
نمره پرسشنامه IKDC بعد از درمان	۸۷/۲۳	۱/۳۱	

## بحث و نتیجه گیری

در سالهای اخیر تحقیقات زیادی در مورد اثر تکنیک آزادسازی مایو فاشیال بروی بیماران فیبرومیالژی جهت کاهش درد عضلانی انجام گردیده است که نتایج خوبی از نظر بهبودی درد و کیفیت زندگی داشته اند. بعنوان مثال بر اساس تحقیق **Thakur** و همکارانش در سال ۲۰۱۳ با استفاده از تکنیک آزادسازی مایو فاشیال بروی عضلات ستون فقرات ۵۲ بیمار فیبرومیالژی بطور معنا داری میزان درد کاهش یافت<sup>[۲۵]</sup>. بر اساس تحقیق **de franka** و همکارانش در سال ۱۹۹۲ افرادی که با درد قسمت خارجی زانو و درد کمر و درد در ناحیه خلف ران مراجعه کردند با انجام تکنیکهای دستی برای مفصل تیبیو فیبولار فوقانی میزان درد کاهش یافت.

همچنین بر اساس مطالعه **Bozkur** و همکاران در سال ۲۰۰۳ درد خلفی - خارجی زانو و درد در عضلات گاستروکنمیوس و همسترینگ از علائم اختلال عملکرد مفصل تیبیو فیبولار فوقانی میباشد<sup>[۱۳-۱۵]</sup>.

مشابه تحقیق حاضر فرانکا و همکارانش در سال ۲۰۱۰ نشان دادند که اختلال عملکرد مفصل تیبیو فیبولار فوقانی باعث درد زانو و ناحیه لومبار و ران شده است معاینات نشان داد سر فیبولار درد ناک بوده و محدودیت صاف شدن زانو به علت سفتی همسترینگ بوده و موبیلیزیشن مفصل فورا درد را تسکین میدهد<sup>[۱۴]</sup>. همچنین در مطالعه حاضر بعد از یک دوره درمان آزادسازی میوفاشیال شاخص **VAS** افراد بعد از درمان به صورت معناداری کاهش یافته بود که این خود نشان دهنده تاثیر این تکنیک بر کاهش درد در افراد مبتلا به اختلال عملکرد مفصل تیبیو فیبولار فوقانی بود و با توجه به نظریه **Leahy** و همکارانش بافت فیروزه ایجاد شده در فاشیا عضلات می تواند به علت فعالیت بیش از حد عضله باشد و منجر به بروز درد و محدودیت دامنه حرکتی و کاهش طول عضله شود و در این تحقیق به علت عدم بالانس عضلانی بین عضله همسترینگ داخلی و خارجی که به دنبال بازسازی رباط صلیبی قدامی ایجاد شده شاید بتوان گفت که فعالیت بیش از حد عضله بایسپس فموریس منجر به ایجاد بافت فیروزه در بافت فاشیا عضله همسترینگ خارجی شده و از آنجاییکه عضله بایسپس فموریس و مفصل تیبیو فیبولار فوقانی رابطه مستقیم با هم دارند سفتی عضله باعث اختلال در عملکرد مفصل تیبیو فیبولار فوقانی می شود از آنجاییکه آزادسازی مایو فاشیال یک روش موثر و ملایم متحرک سازی بافت نرم است ممکن است که بتوان گفت این تکنیک روش مناسبی جهت درمان و کاهش درد این نوع بیماران است.

بر اساس تحقیق **Macdonald** و همکاران در سال ۲۰۱۳ با تکنیک آزادسازی مایوفاشیال بروی عضلات چهارسر در ۱۱ مرد ورزشکار، بطور معنا داری افزایشی در میزان دامنه حرکتی آنها دیده شد<sup>[۱۶]</sup> و همچنین بر اساس مطالعه **Bradbury** و همکاران در سال ۲۰۱۵ با تکنیک آزادسازی مایوفاشیال بروی عضلات چهارسر در ورزشکاران، دیده شد که میزان دامنه حرکتی در فعالیت **Lung** افزایش یافت. از طرفی با توجه به نتایج **Franka** و همکارانش که یکی از علل محدود بودن دامنه حرکتی در افراد با اختلال عملکرد مفصل تیبیو فیبولار فوقانی را سفتی عضلات همسترینگ و گاسترو کینمیوس میدانستند در تحقیق حاضرهم پس از یک دوره مانور آزادسازی فاشیالی عضلات همسترینگ و گاسترو کینمیوس در افراد با درد مفصل تیبیو فیبولار فوقانی میزان دامنه حرکتی بعد از درمان بطور قابل ملاحظه ای کمتر از قبل از درمان شد که این نتایج بدست آمده، با نتایج حاصل از تحقیق **Franka** و همکارانش مشابه بود. با توجه به اینکه فاشیا شبکه متراکمی از مکانورسپتور از جمله رسپتورهای بینابینی و رافینی و پاچینی و گلژی می باشد انجام مانور آزادسازی فاشیا سبب تحریک مکانورسپتور ها شده که خود سبب کاهش تون عضلانی و افزایش جریان خون و کاهش سفتی فاشیا می شود که متعاقب آن دامنه حرکتی افزایش پیدا میکند. ممکن است بتوان گفت که با توجه به نتایج تحقیقات قبل و اکنون ما این تکنیک در بیماران با محدودیت زانو کاربرد درمانی خوبی داشته باشد.

یافته‌های تحقیق حاضر نیز نشان داد در پرسشنامه **KOOS** خرده مقیاس های درد، ناراحتی و خشکی، فعالیت و عملکرد روزانه، ورزش و تفریح و کیفیت زندگی قبل و بعد از درمان اختلاف معناداری را نشان دادند. همچنین نمره نسخه فارسی پرسشنامه **IKDC** قبل و بعد از

درمان اختلاف معناداری را نشان دادند شاید به توان گفت تکنیک اژادسازی مایو فاشیا فاشیا عضله گاستروکینمیوس براساس نتایج بدست آمده در پرسشنامه KOOS و IKDC نقش بسزایی در ارتقا کیفیت زندگی افراد مبتلا به درد مفصل تیبیوفیولار فوقانی دارند. همانگونه که گفته شد مانور اژادسازی عضلات همسترینگ خارجی و گاستروکینمیوس خارجی روشی مناسبی جهت کاهش سفتی مایوفاشیای عضلات همسترینگ و گاسترو کینمیوس افراد مبتلا به درد مفصل تیبیوفیولار فوقانی است. مطابق نظریه های گذشته کاهش سفتی در عضلات باعث کاهش درد در مفصل تیبیوفیولار فوقانی شده و به دنبال آن افزایش دامنه حرکتی را در پی خواهد داشت. این ویژگی می تواند سبب آن شود تا از مانور اژادسازی فاشیا به ویژه اژادسازی فاشیا عضلات همسترینگ خارجی و گاستروکینمیوس خارجی جهت کاهش درد و افزایش دامنه حرکتی افراد مبتلا به درد مفصل تیبیوفیولار فوقانی استفاده شود.

## منابع

1. Roberto p , Paulo J . Fernandes Guerreiro F , Swain S Müller , Violante R , Vannini R.. Acute isolated anterolateral dislocation of proximal tibiofibular joint. Rev Bras Ortop J . 2010 .45(4) :460-4.
2. Ronna H . Semonian , Piper M , Denlinger , Duggan . Proximal tibiofibular Subluxation Relationship to Lateral Knee Pain : A Review of Proximal tibiofibular Joint Pathologies J orthop sports phys ther . 1995 May ; 21(5) : 248-57.
3. Smith J, Jonathan T , Bruce A , Levy K , Lai J . sonographically guided proximal tibiofibular joint injection . J Ultrasound Med .2010 ; 29 : 783 – 789 .
4. Laing A , Lenehan B , Ali A , Prasad C . Isolated dislocation of the proximal tibiofibular joint in a long jumper , Br J Sports Med . 2003 ; 37:366–367.
5. Bruce B , Jimmy S , Lee S , Mariana O , Peter L , Munk , etc. Proximal tibiofibular joint: an often forgotten cause of lateral knee pain. American journal of Roentgenology. 2007 ; 188:359–366 .
6. Scott J , Ho Lee H , Wael Barsoum W , Antonie J , Bogert V. The effect of tibiofemoral loading on proximal tibiofibular joint motion . J Anat . 2007 ; 211 : 647–653.
7. Magani S , Birnir B , Guomundsson T , Guonason G , Briem k. Medial hamstring muscle activation patterns are affected 1-6 years after ACL- reconstruction using hamstring autograft . Knee surg sports traumatol arthrosc J . 2014;22: 1024-1029.
8. Konishi Y , Fukubayashi T . Relationship between muscle volume and muscle torque of the hamstrings after anterior cruciate ligament reconstruction . Journal of science in Medicine Sports .2010:101-105.
9. Roylance D , George J , Hammer A , RIncher N , Gellingham G , Myer W. Evaluating acute changes in joint rang –of – motion using self-myofacial release . Postural alignment exercise and static stretches. International journal of exercise science. 2013 ; 6(4) : 310-319.
10. Shah S , Bhalara A. Myofascial release. International journal of health sciences & research. 2012; 2 (2): 69-77.
11. Bell J. Massage therapy helps to increase range of motion, decrease pain and assist in healing a client with low back pain and sciatica symptoms. Journal of Bodywork & Movement Therapies. 2008;12(3):281–289
12. Chaitow L , Delay J. clinical application of neuromuscular techniques .second edition. Churchill living stone Elsevier.2011:221-222.
13. Bozkurt M. The proximal tibiofibular joint : an anatomic study . Clin Orthop Relat Res J . 2003 ; 406 :136–140.
14. Bozkurta M , Yilmazb E , Aksekic D , Havıtcıog H .The evaluation of the proximal tibiofibular joint for patients with lateral knee pain . knee J \_2004 Aug ;11(4) : 307-12.
15. Sreesobh K .Cherian J. Traumatic dislocations of the proximal tibiofibular joint : a report of two cases. Journal of orthopaedic surgery . 2009 ; 17(1):109-11.
16. Graham Z. Macdonald M. Penny M. An acute bout of self myofacial release increase range of motion with out asubsequent decrease in muscle activation or force .Journal of strength and conditioning research. 2013;27 : 812-821.